




Disponible en ligne sur  
 ScienceDirect  
www.sciencedirect.com

Elsevier Masson France  
  
www.em-consulte.com



## CAS CLINIQUE

# Dysplasie ectodermique anhidrotique familiale : une mutation rare du gène *EDA1*

Anhidrotic ectodermal dysplasia. Report of a rare mutation in *EDA1*

R. Tomb<sup>a,\*</sup>, B. Soutou<sup>a</sup>, P. Zalloua<sup>b</sup>

<sup>a</sup> Service de dermatologie, Hôtel-Dieu de France, BP 16, 6830 Achrafieh, Beyrouth, Liban

<sup>b</sup> Unit of Medical Genetics, American University of Beirut, Beyrouth, Liban

Reçu le 2 mai 2007 ; accepté le 25 avril 2008

Disponible sur Internet le 31 juillet 2008

### MOTS CLÉS

Dysplasie  
ectodermique  
anhidrotique ;  
Hypohidrose ;  
Génétique ;  
*EDA*

### Résumé

**Introduction.** — La dysplasie ectodermique anhidrotique est une génodermatose rare à transmission le plus souvent récessive liée à l’X. Nous rapportons le cas d’une famille libanaise où la mère a transmis une mutation faux-sens, rarement rapportée, à trois de ses garçons.

**Observation.** — Un homme de 23 ans consultait pour une acné d’évolution chéloïdienne. À l’examen, les cheveux étaient fins et clairsemés, les lèvres épaisses et protubérantes, la dentition défectueuse. L’interrogatoire révélait des antécédents personnels et familiaux d’anhidrose congénitale ; deux frères, âgés de sept et quatre ans, souffraient également d’anhidrose et présentaient la même morphologie faciale caractéristique. La mère avait une hypodontie. Les parents n’étaient pas consanguins mais étaient originaires du même village. L’étude génétique avec séquençage du gène *EDA1* révélait une mutation faux-sens du codon 155.

**Discussion.** — Des dysplasies ectodermiques sont associées à plus de 150 syndromes différents. L’histoire et les signes cliniques du malade présenté ici évoquent une dysplasie ectodermique anhidrotique dans sa forme récessive liée à l’X, due à une mutation du gène de l’ectodysplasine (*EDA1*). La mutation mise en évidence dans cette famille est très rare ; elle avait été mentionnée dans une étude sur les techniques d’épissage en vue de détecter toutes les mutations du gène *EDA1*. Fait remarquable, le patient a bien toléré l’isotretinoïne par voie orale, contrairement au cas rapporté auparavant dans la littérature. En pratique, le conseil génétique doit informer, en cas de mère conductrice, du risque élevé d’atteinte des autres fils.

© 2008 Elsevier Masson SAS. Tous droits réservés.

\* Auteur correspondant.

Adresse e-mail : rtomb@usj.edu.lb (R. Tomb).

**KEYWORDS**

Anhidrotic  
ectodermal  
dysplasia;  
Hypohidrosis;  
Genetic;  
*EDA*

**Summary**

*Background.* — Anhidrotic ectodermal dysplasia is a rare inherited disorder seen mainly in the X-linked recessive form. We report the case of a Lebanese family in which the mother transmitted an uncommon missense mutation to three of her sons.

*Patients and methods.* — A 23-year-old patient presented with keloids in nodular acne. The physical examination showed fine and sparse hair, thick everted lips and dental defects. A detailed history revealed congenital anhidrosis. The patient's, seven-year-old and four-year-old brothers had the same characteristic facial morphology and were also presenting anhidrosis. The mother had hypodontia. The parents, though not consanguineous, were from the same village. Genetic testing with sequencing of the *EDA1* gene revealed a missense mutation affecting codon 155.

*Discussion.* — Ectodermal dysplasias are currently found in more than 150 syndromes. The patient's history and the clinical signs suggest the X-linked recessive form of anhidrotic ectodermal dysplasia due to a mutation in *EDA1* gene encoding the ectodysplasin. The mutation found in this family is very rare and was mentioned once in a study on splicing forms that permit detection of all *EDA1* mutations. Besides, this patient tolerated oral isotretinoin perfectly well, unlike another case reported once in the literature. Finally, genetic counselors must inform carrier mothers of the high recurrence rate among male offspring.

© 2008 Elsevier Masson SAS. Tous droits réservés.

La dysplasie ectodermique anhidrotique (DEA) est une géodermatose rare à transmission le plus souvent récessive liée à l'X, dont l'incidence est estimée à 1/100 000 naissances [1]. Nous rapportons le cas d'une famille libanaise où la mère a transmis une mutation faux-sens, rarement rapportée, à trois de ses garçons. Une acné, sans rapport avec la DEA, constituait le motif de consultation du frère aîné ; l'isotrétinoïne prescrite pour la traiter a été remarquablement bien tolérée, bien que l'anhidrose caractéristique de la DEA ait pu faire craindre une majoration des effets indésirables de ce médicament.

**Observation**

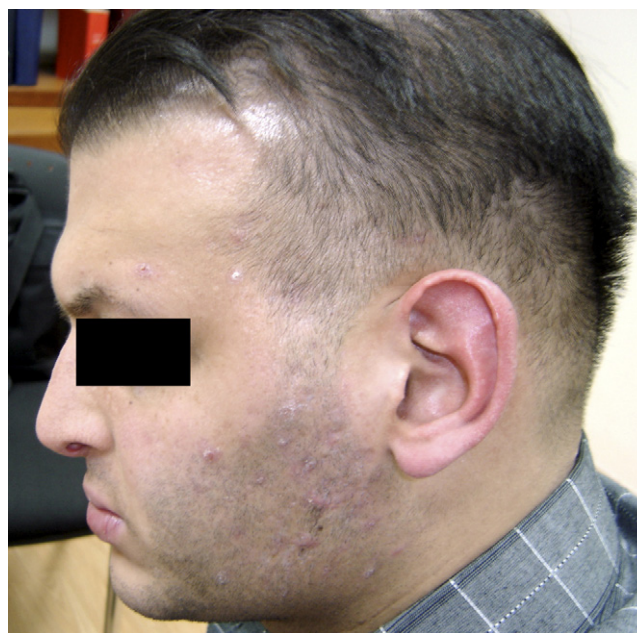Un homme de 23 ans, originaire du Liban-Sud, consultait pour une acné nodulaire de la face et du tronc, compliquée de cicatrices chéloïdiennes des régions présternale et scapulaires. Le morphotype était particulier : les cheveux étaient fins et clairsemés, les sourcils peu abondants, le front bombé, les lèvres épaisses et protubérantes (Fig. 1). L'interrogatoire révélait une anhidrose diffuse congénitale avec une mauvaise tolérance de la chaleur et des efforts physiques. La dentition défectueuse avait nécessité de multiples interventions orthodontiques.

L'enquête familiale montrait que deux frères du malade, âgés respectivement de sept et quatre ans, souffraient également d'anhidrose et présentaient la même morphologie faciale caractéristique, associée à une dentition incomplète avec des dents de forme conique (Fig. 2). La mère, dont les sœurs et la propre mère avaient des anomalies dentaires, présentait une hypodontie du maxillaire inférieur. Aucune de ces femmes ne se plaignait d'anomalies capillaires ni de troubles de la pigmentation. Les parents n'étaient pas consanguins mais étaient tous deux originaires du même village. L'arbre généalogique ne révélait pas d'antécédent similaire du côté du père, dont la soeur et les deux frères étaient indemnes. Une étude génétique avec analyse moléculaire a été menée chez tous les membres de la famille ; le

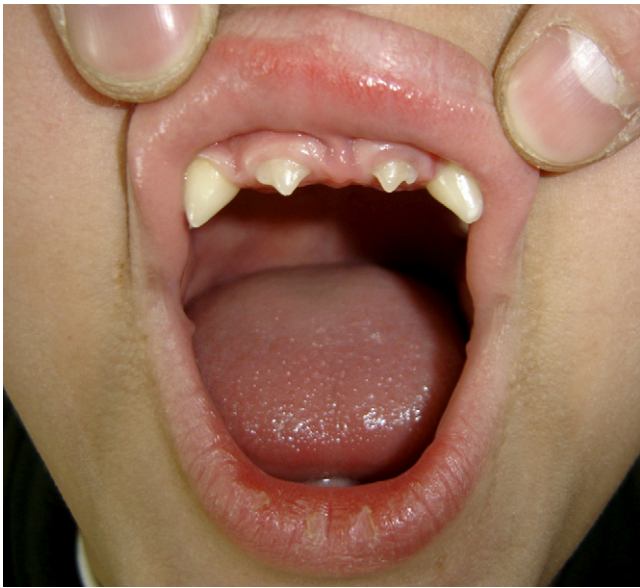séquençage des huit exons du gène *EDA1* (Xq12-q13,1), gène de l'ectodysplasine A, a révélé dans l'exon 3 une mutation faux-sens du codon 155 (TGC au lieu de CGC), codant ainsi pour une cystine à la place de l'arginine. Le patient, qui consultait avant tout pour son acné, a reçu de l'isotrétinoïne orale à la posologie de 0,75 mg/kg par jour pendant six mois, traitement qu'il a parfaitement bien toléré.

**Discussion**

Les dysplasies ectodermiques constituent un groupe large et hétérogène de maladies présentes dans plus de 150 syn-



**Figure 1.** Cheveux fins et clairsemés, sourcils peu abondants, front bombé, lèvres épaisses et protubérantes chez le patient âgé de 23 ans.



**Figure 2.** Eruption dentaire conique et incomplète chez son frère âgé de sept ans, également atteint de dysplasie ectodermique anhidrotique.

dromes distincts. Plusieurs classifications ont été proposées. La première est établie en fonction de la présence ou non de quatre signes cardinaux : la trichodysplasie, les anomalies dentaires, l'onchodysplasie et les troubles de la sudation. Avec l'identification progressive des gènes en cause, de nouvelles classifications clinicogénétiques et physiopathologiques ont permis de répartir les dysplasies ectodermiques selon le déficit cellulaire structurel ou fonctionnel en cause [2–4].

L'histoire et les signes cliniques du patient évoquent la dysplasie ectodermique anhidrotique ou syndrome de Christ-Siemens-Touraine, génodermatose à transmission le plus souvent récessive liée à l'X [5], qui touche donc quasi-exclusivement les garçons. Caractérisée par un état malformatif des dérivés de l'ectoderme (les glandes sudoripares, les dents et les phanères), elle se traduit par une anhidrose (ou une hypohidrose) avec xérose cutanée, une hypotrichose (cheveux fins et clairsemés, sourcils peu abondants) et une anodontie (ou hypodontie) avec dents coniques [6]. Les ongles sont habituellement indemnes, mais de rares cas de dystrophie ou de fragilité unguéale ont été rapportés [7]. La morphologie faciale est assez caractéristique : le front est bombé, l'ensellure nasale déprimée, la peau périorbitaire hyperpigmentée et ridée, les lèvres épaisses et protubérantes. Les oreilles, parfois larges et bas insérées, présentent chez notre patient un hélix moins ourlé. Cette forme récessive est due à une mutation du gène codant pour l'ectodysplasine (*EDA1*), ligand soluble qui active la voie NF- $\kappa$ B [8], agit comme protéine de signal dans les communications intercellulaires et contrôle ainsi la croissance et la différenciation cellulaire [4]. Quatre-vingt-cinq types de mutation, en majorité faux-sens, touchent le gène *EDA1*. La mutation mise en évidence dans la famille que nous présentons est très rare [5]. Le progrès de la génétique moléculaire a également mis en évidence des formes autosomiques récessives ou dominantes cliniquement indiscernables de

la forme récessive liée à l'X : elles sont dues à une mutation du gène *EDAR*, qui code pour l'un des récepteurs de l'ectodysplasine [9]. Très récemment a été identifié un troisième gène (*EDARADD*), incriminé dans la transmission des dysplasies ectodermiques anhidrotiques par interaction avec le récepteur de l'ectodysplasine [10] ; il serait également responsable de formes autosomiques récessives et dominantes [11].

L'acné ne fait pas partie du tableau de la DEA, mais il paraît légitime de poser la question d'un lien éventuel entre des dermatoses qui affectent toutes deux les annexes cutanées. À notre connaissance, la prescription d'isotrétinoïne orale à un sujet atteint de DEA n'a été rapportée qu'une seule fois dans la littérature [12] ; le patient, qui souffrait d'une acné nodulaire résistante aux antibiotiques, n'a pas supporté les effets de l'isotrétinoïne sur sa peau sèche anhidrotique ; la xérose et le prurit intense ont mené à la diminution, puis à l'arrêt rapide du traitement. Notre malade, en revanche, a parfaitement toléré le médicament, mis à part un léger eczéma transitoire du dos des mains.

Les risques de complications graves de la DEA sont surtout présents dans l'enfance ; une prise en charge précoce et adaptée doit permettre une insertion socioprofessionnelle normale à l'âge adulte. Il est essentiel de savoir reconnaître l'affection très tôt afin d'éviter l'hyperthermie, cause potentielle de retard mental, en épargnant à ces enfants les climats chauds et les efforts excessifs. Par ailleurs, des prothèses et des implants dentaires doivent être proposés et réadaptés conformément à la croissance [13]. Lorsqu'il est établi que la transmission est récessive liée à l'X, le conseil génétique doit informer les mères conductrices du risque élevé de récurrence chez les autres garçons [14]. Il reste l'immense tâche de concrétiser les progrès scientifiques dans le dépistage des femmes hétérozygotes et les conseils pratiques à prodiguer aux familles atteintes.

## Références

- [1] Freire-Maia N, Pinheiro M. So-called "anhidrotic ectodermal dysplasia". *Int J Dermatol* 1980;19:455–6.
- [2] Freire-Maia N, Pinheiro M. Ectodermal dysplasias – some recollections and a classification. *Birth Defects Orig Artic Ser* 1988;24:3–14.
- [3] Priolo M, Laganà C. Ectodermal dysplasias: a new clinical-genetic classification. *J Med Genet* 2001;38:579–85.
- [4] Lamartine J. Towards a new classification of ectodermal dysplasias. *Clin Exp Dermatol* 2003;28:351–5.
- [5] Monreal AW, Zonana J, Ferguson B. Identification of a new splice form of the *EDA1* gene permits detection of nearly all X-linked hypohidrotic ectodermal dysplasia mutations. *Am J Hum Genet* 1998;63:380–9.
- [6] Plottova-Puech I, Cambazard F. Dysplasies ectodermiques hypohidrotiques. *Ann Dermatol Venerol* 2002;129:1276–85.
- [7] Sybert V. *Genetic Skin Disorders*. New York: Oxford University Press; 1997.
- [8] Hadj-Rabia S, Smahi A, Bodemer C. Dysplasies ectodermiques anhidrotiques et *incontinentia pigmenti*. Les pièces d'un même puzzle. *Ann Dermatol Venerol* 2002;129:277–80.
- [9] Chassaing N, Bourthoumieu S, Cossee M, Calvas P, Vincent MC. Mutations in *EDAR* account for one-quarter of non-ED1-related

- hypohidrotic ectodermal dysplasia. *Hum Mutat* 2006;27:255–9.
- [10] Headon DJ, Emmal SA, Ferguson BM, Tucker AS, Justice MJ, Sharpe PT, et al. Gene defect in ectodermal dysplasia implicates a death domain adapter in development. *Nature* 2001;414:913–6.
- [11] Bal E, Baala L, Cluzeau C, El Kerch F, Ouldim K, Hadj-Rabia S, et al. Autosomal dominant anhidrotic ectodermal dysplasias at the *EDARADD* locus. *Hum Mutat* 2007;28:703–9.
- [12] Kirby B, Caird A, Rogers S. Intolerance of isotretinoin in a patient with anhidrotic ectodermal dysplasia. *Br J Dermatol* 1999;141:175.
- [13] Yavuz I, Baskan Z, Ulku R, Dulgergil TC, Dari O, Ece A, et al. Ectodermal dysplasia: retrospective study of 15 cases. *Arch Med Res* 2006;37:403–9.
- [14] Itin PH, Fistarol SK. Ectodermal dysplasias. *Am J Med Genet C Semin Med Genet* 2004;131C:45–51.